




Dor Testicular no Adolescente

30o Curso de Reciclagem em
Pediatria

Dr. Marco Daiha



Dor Testicular

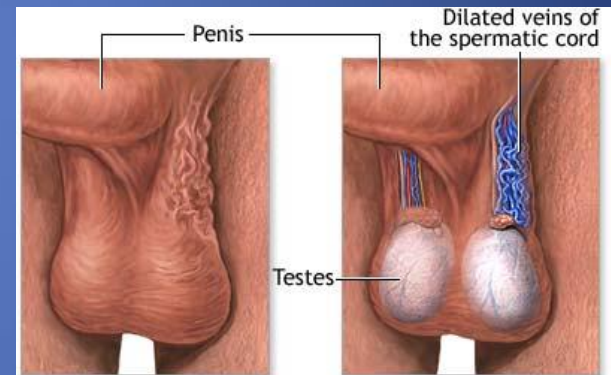


Causas

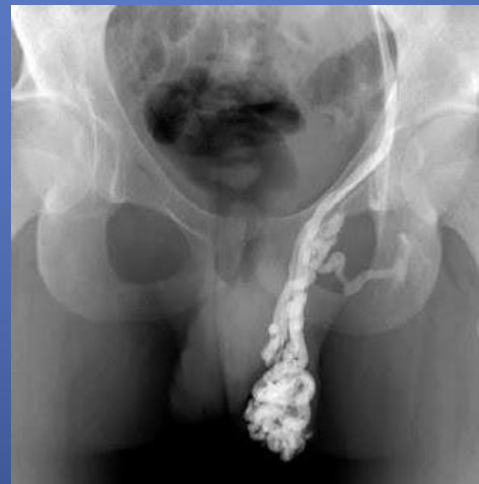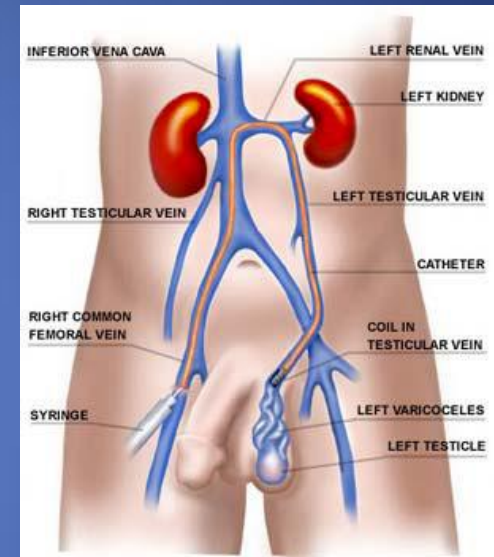
- Varicocele
- Orquiepididimite
- Cólica nefrética
- Trauma
- Infarto escrotal por hérnia inguinal estrangulada
- Torção testicular ou de apêndices testiculares

Varicocele

- Resultado de insuficiência na drenagem venosa do testículo levando à dilatação e enovelamento desses vasos
- 15% dos homens
- 70% à esquerda
- Geralmente assintomática
- Dor e atrofia testicular são indicações para tratamento cirúrgico

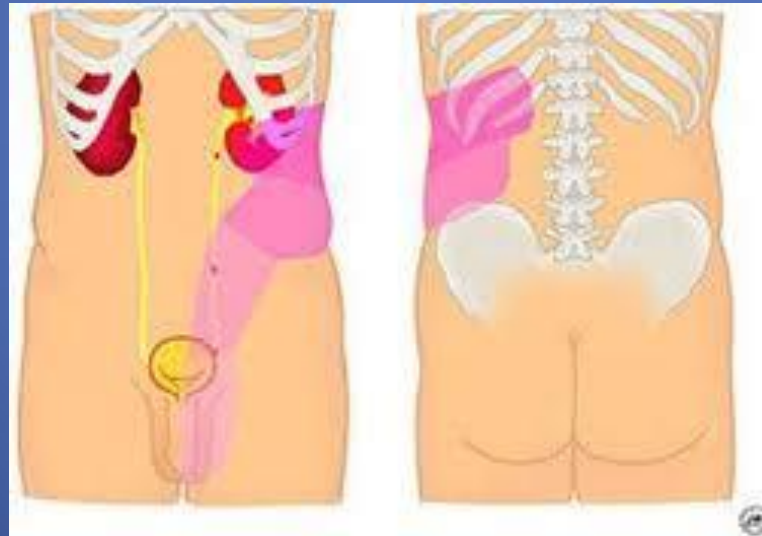


Varicocele



Cólica Nefrética

- Dor irradiada para região inguinal e bolsa escrotal homo lateral



Afecções agudas da bolsa escrotal

- Torção Testicular – 30%
- Torção de apêndices testiculares
- Orquite, epididimite e orquiepididimite
- Hérnia inguinoescrotal encarcerada/estrangulada
- Trauma

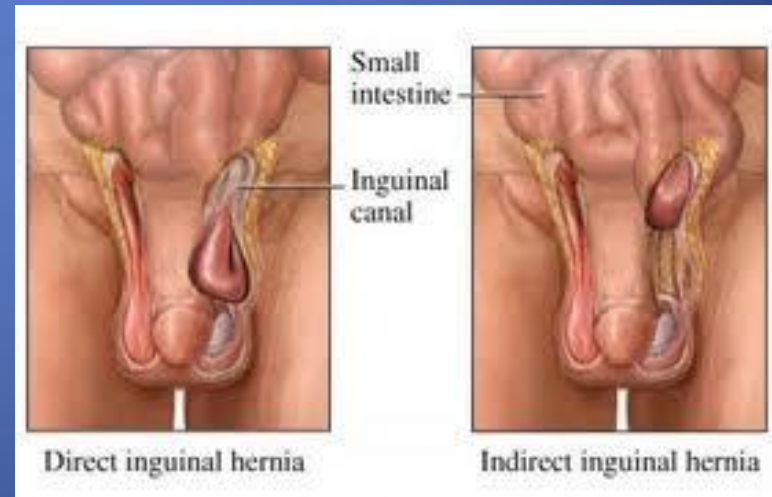
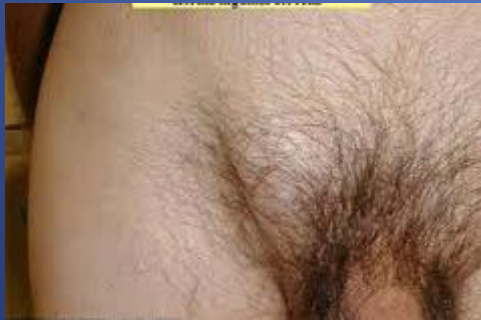Trauma

- Aberto ou fechado
- Causas
- Pode evoluir com hematocele,
hidrocele ou pioccele
- Tratamento



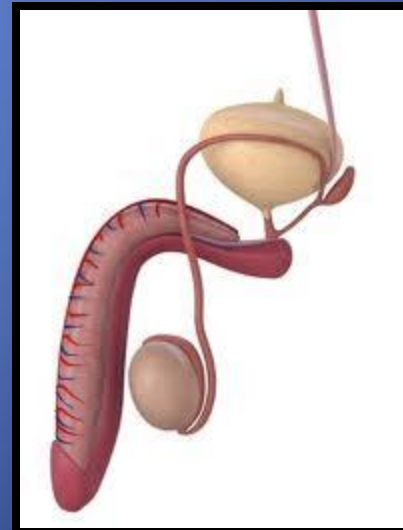
Hérnia inguinal estrangulada

- Compressão do cordão espermático pelo conteúdo herniário, levando a isquemia testicular
- Tratamento



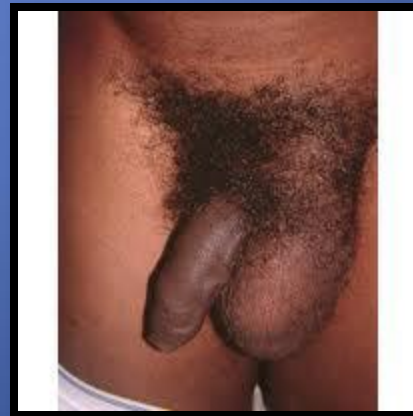Orquiepididimite

- Geralmente por contaminação ascendente
- Infecção viral ou bacteriana
- Dor, edema e hiperemia de bolsa escrotal
- Pode simular quadro de torção testicular
- Indicado US com doppler
- Tratamento



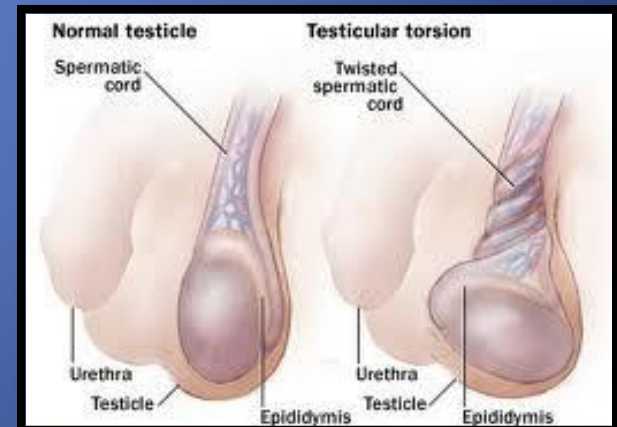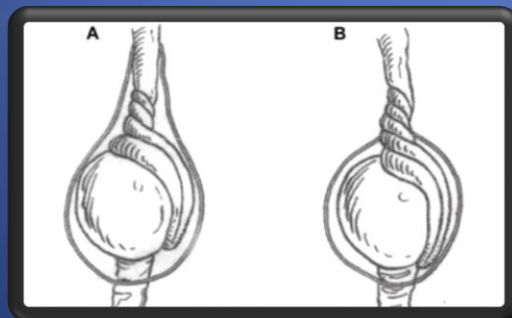
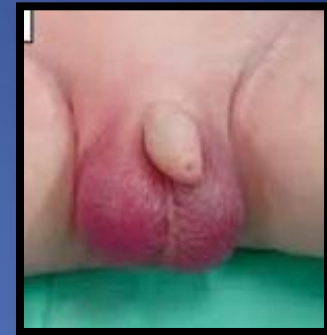Orquiepididimite

- Geralmente por contaminação ascendente
- Infecção viral ou bacteriana
- Dor, edema e hiperemia de bolsa escrotal
- Pode simular quadro de torção testicular
- Indicado US com doppler
- Tratamento



Torção Testicular

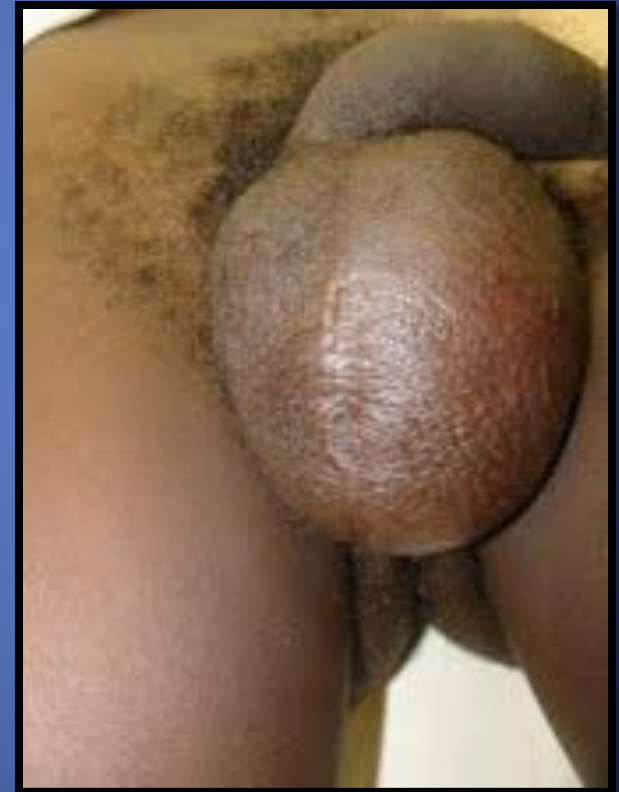- É a emergência geniturinária mais comum da infância
- Pico de incidência entre 8 e 14 anos
- Pode ocorrer intra útero
- 2 tipos: intra e extra vaginal



Torção Testicular

Quadro clínico

- Dor testicular
- Aumento do volume em bolsa escrotal
- Hiperemia
- Vômitos



Torção Testicular

Fatores predisponentes

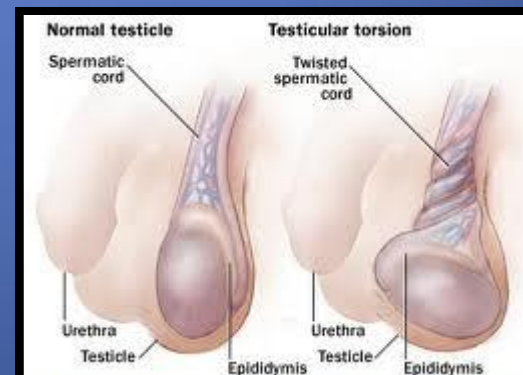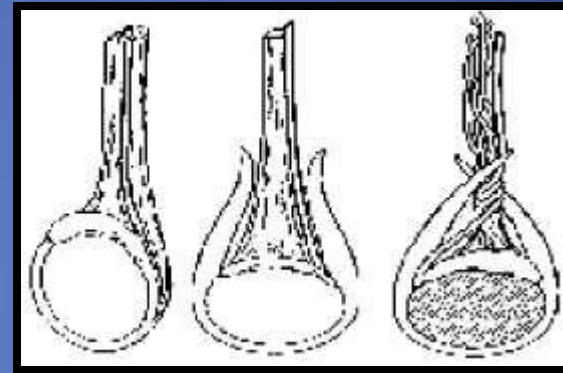
- Dor testicular recorrente
- Trauma
- Reflexo cremastérico
- Atividade sexual
- Malformação da túnica vaginal



Torção Testicular

Exame físico

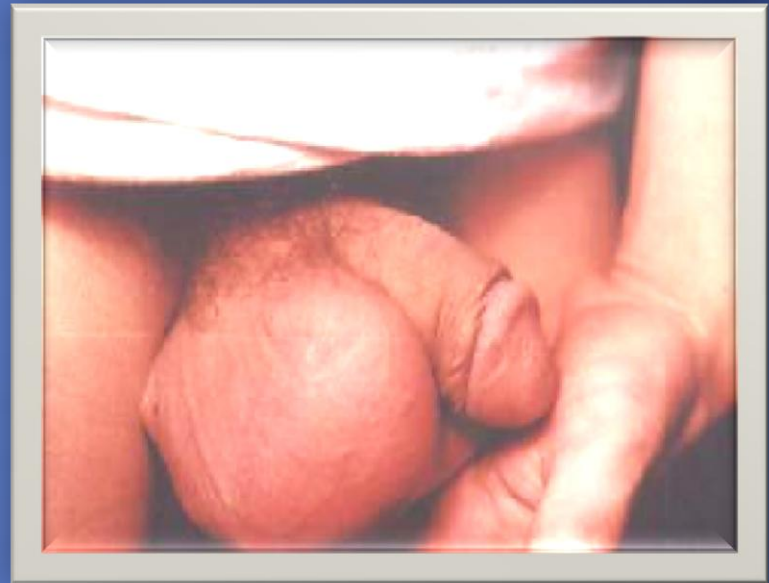
- Sinal de Angel
- Sinal de Prehn
- “*Testis Redux*”
- Sinal de Rabinowitz
- Transiluminação



Torção Testicular

Exame físico

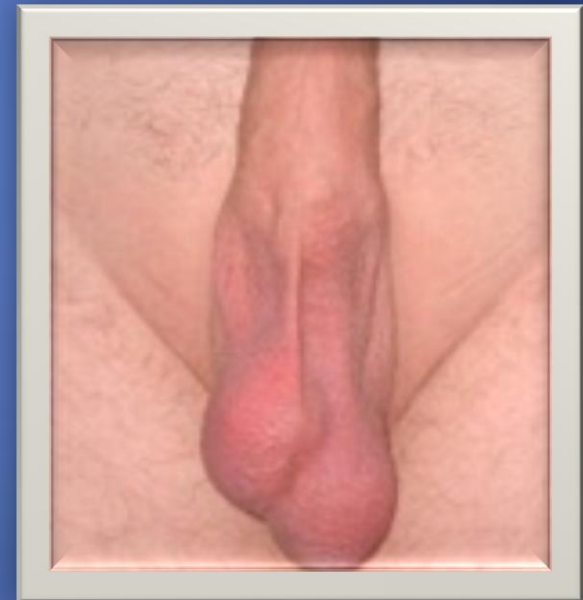
- Sinal de Angel
- Sinal de Prehn
- “*Testis Redux*”
- Sinal de Rabinowitz
- Transiluminação



Torção Testicular

Exame físico

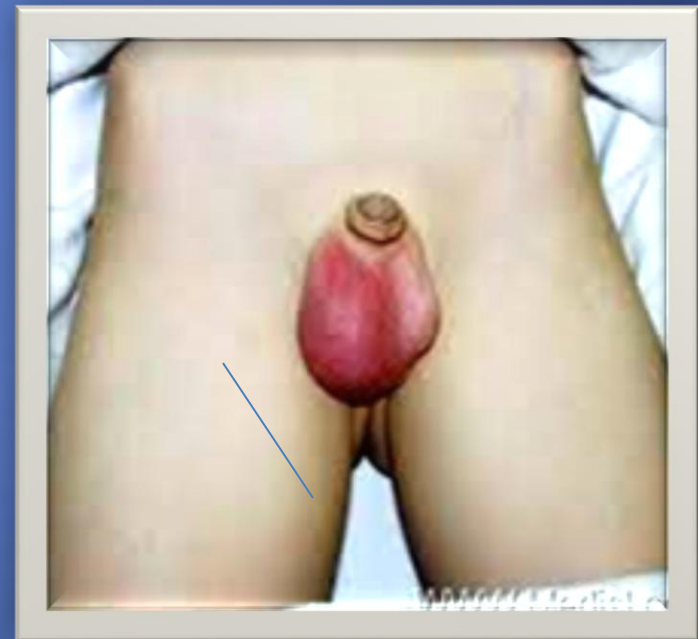- Sinal de Angel
- Sinal de Prehn
- “*Testis Redux*”
- Sinal de Rabinowitz
- Transiluminação



Torção Testicular

Exame físico

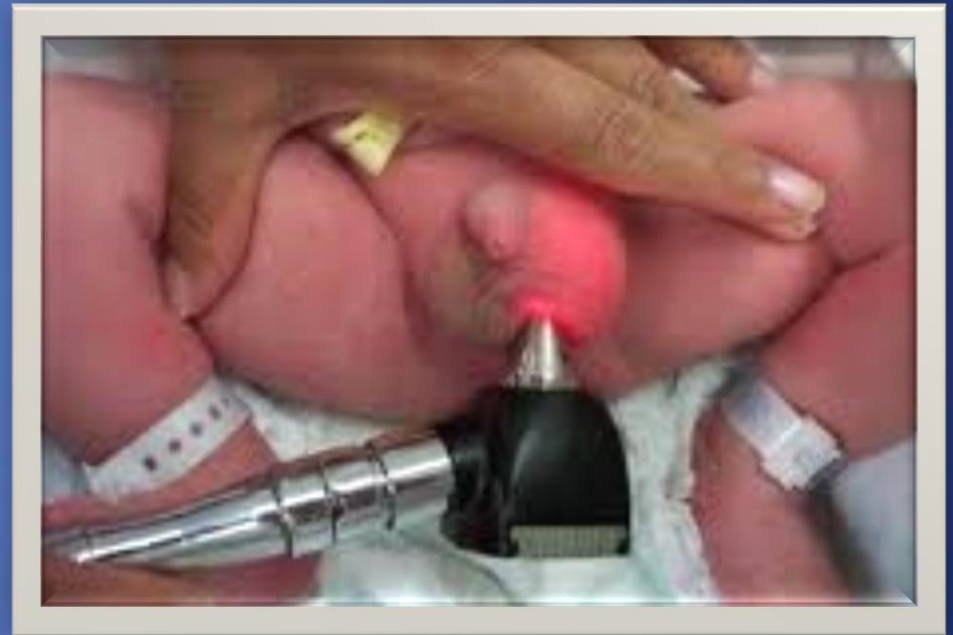- Sinal de Angel
- Sinal de Prehn
- *“Testis Redux”*
- Sinal de Rabinowitz
- Transiluminação



Torção Testicular

Exame físico

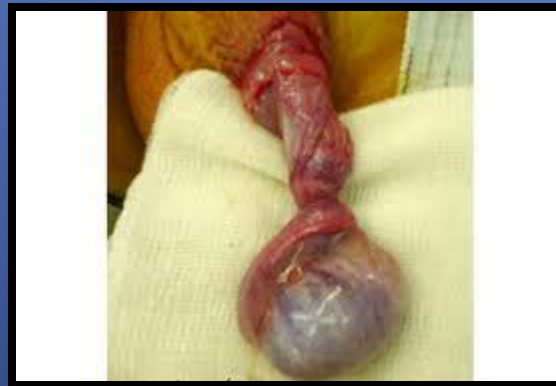- Sinal de Angel
- Sinal de Prehn
- “*Testis Redux*”
- Sinal de Rabinowitz
- Transiluminação



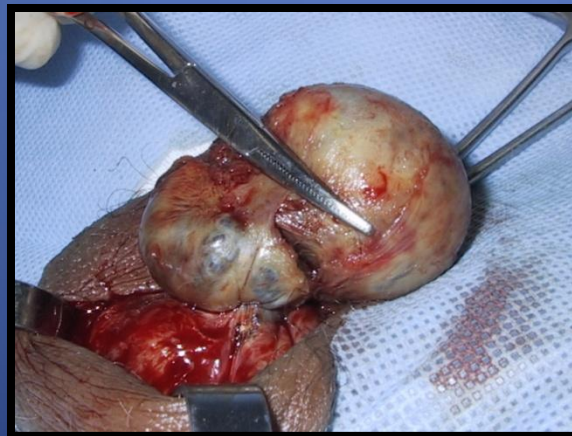
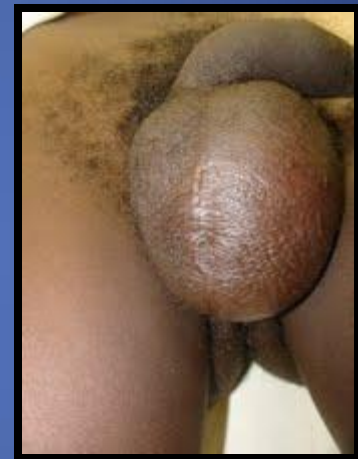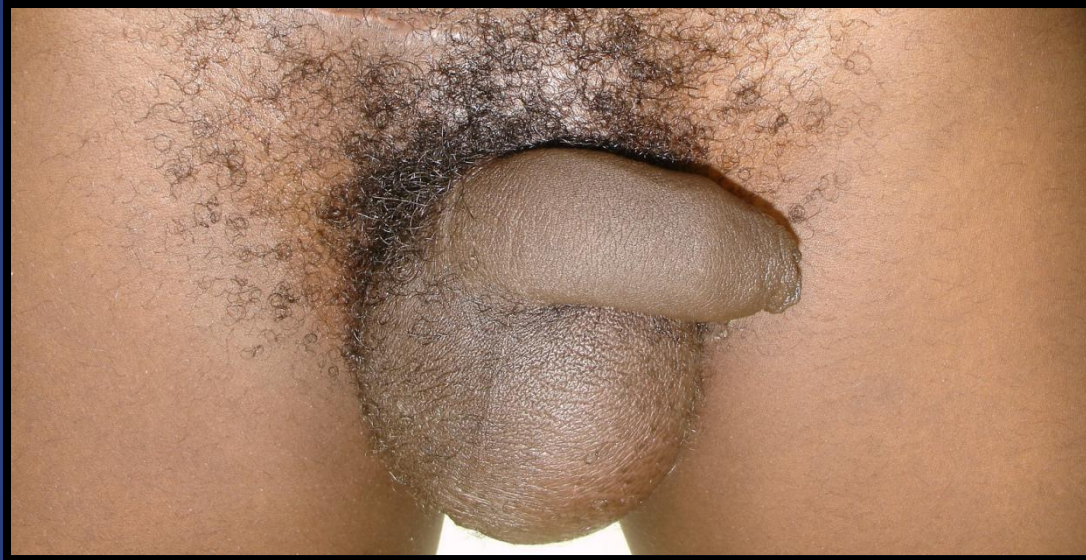Torção Testicular

Crianças maiores

- Dor testicular súbita, intensa, irradiada.
- Elevação do testículo torcido, edema e eritema de bolsa.
- Pode haver vômitos e febre baixa.
- Hidrocele reacional.
- Sinal de Prehn negativo . Reflexo cremastérico negativo.



Torção Testicular

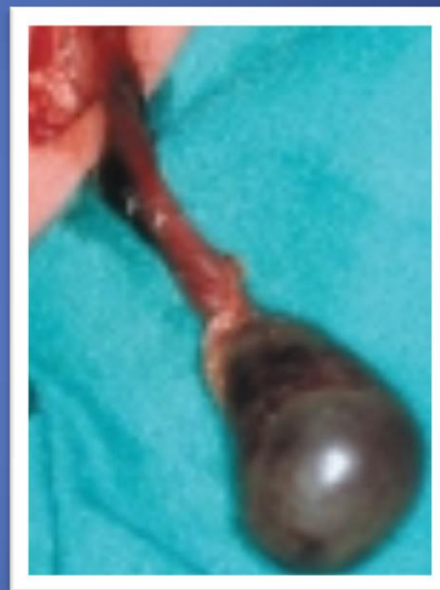
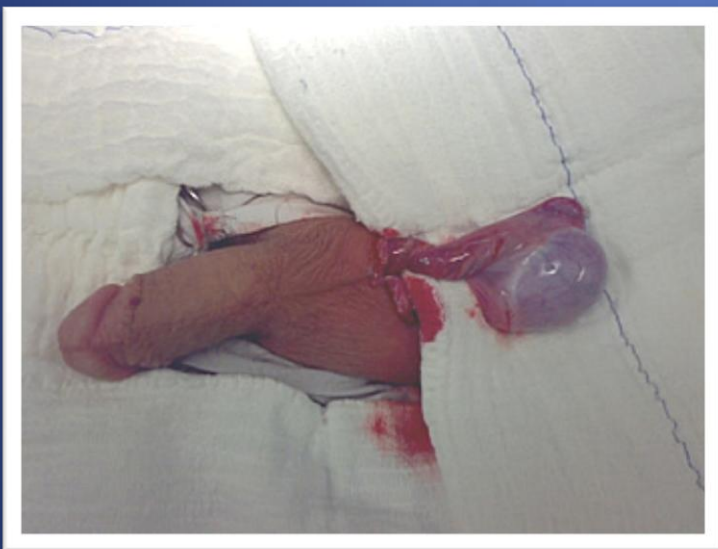
Torção Testicular

Tratamento

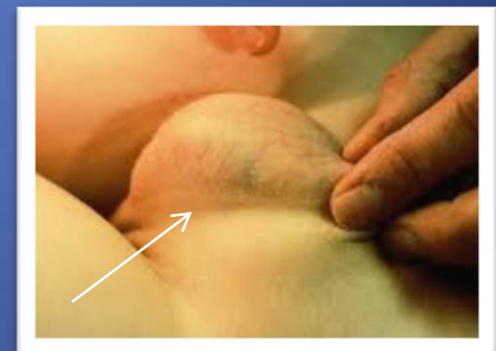
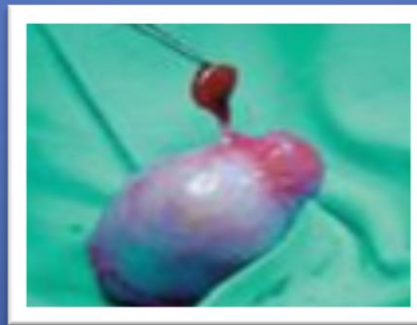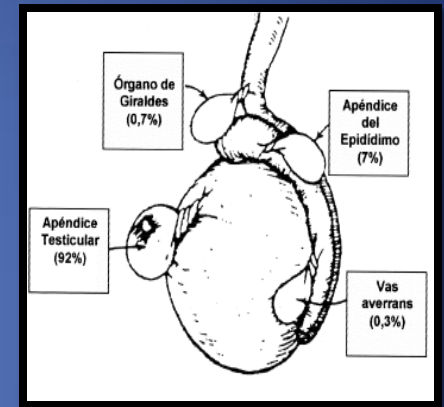
- Exploração cirúrgica de emergência
- Lesão é dependente do tempo de torção
- Morbidade baixa

Torção Testicular



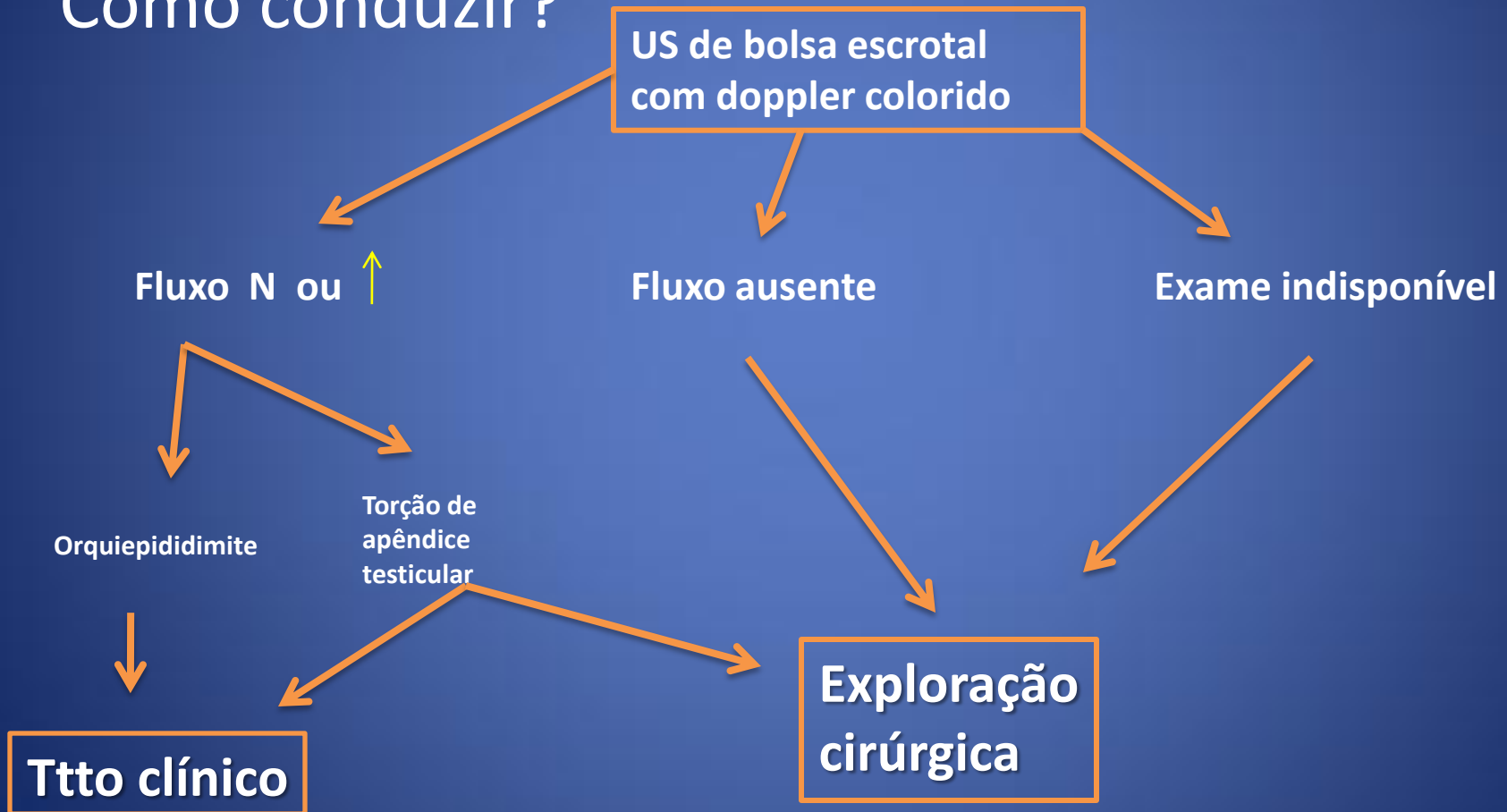
Torção de Apêndices Testiculares

- + frequente dos 6 aos 10 anos
- Etiologia desconhecida – trauma?
- Quadro clínico menos agressivo
- Presença do “ponto azul”
- Diagnóstico
- Tratamento



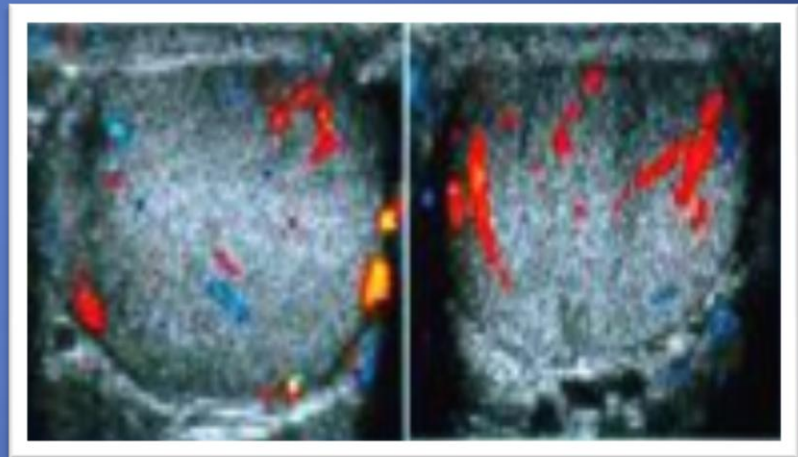
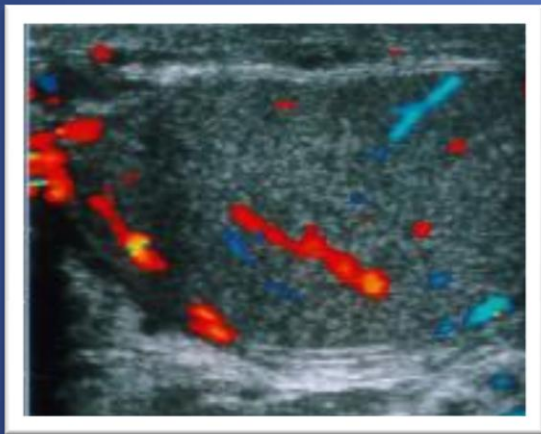
Afecções agudas de bolsa escrotal

Como conduzir?



Afecções agudas de bolsa escrotal

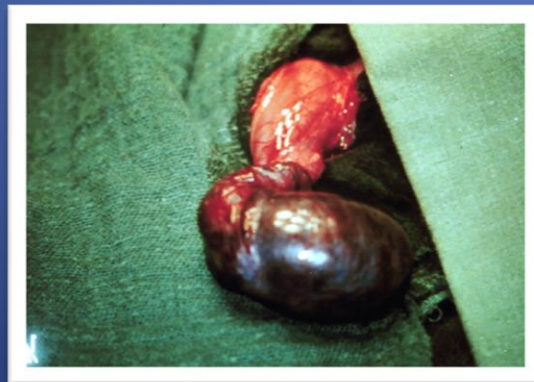
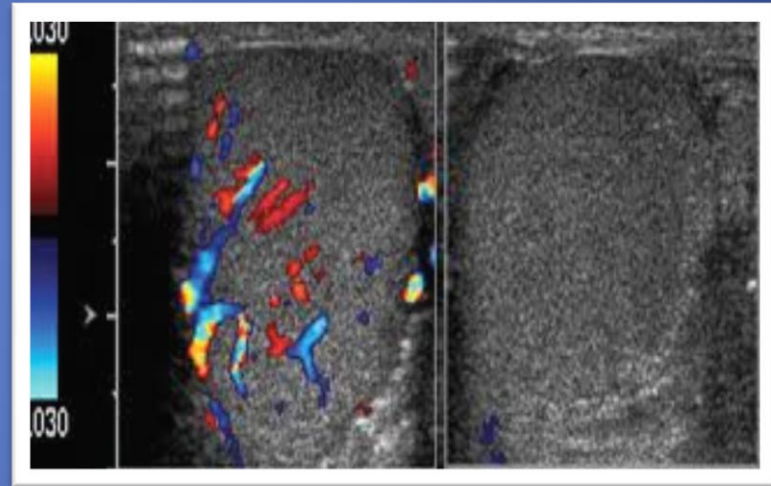
- US de bolsa escrotal com doppler colorido



Orquiepididimite

Afecções agudas de bolsa escrotal

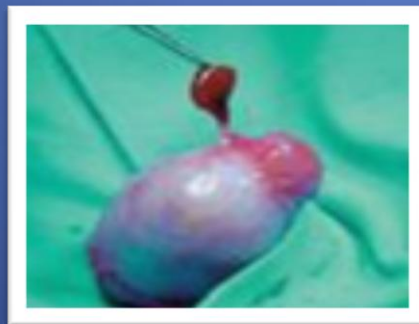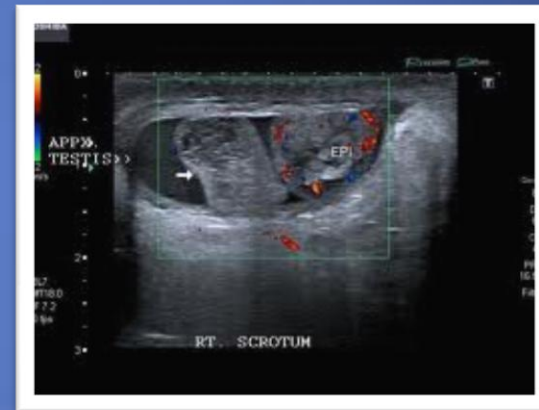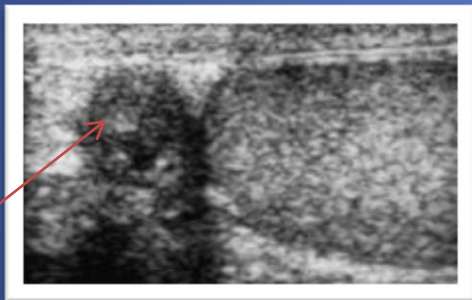
- US de bolsa escrotal com doppler colorido



Torção testicular com 12h
de evolução

Afecções agudas de bolsa escrotal

- US de bolsa escrotal com doppler colorido

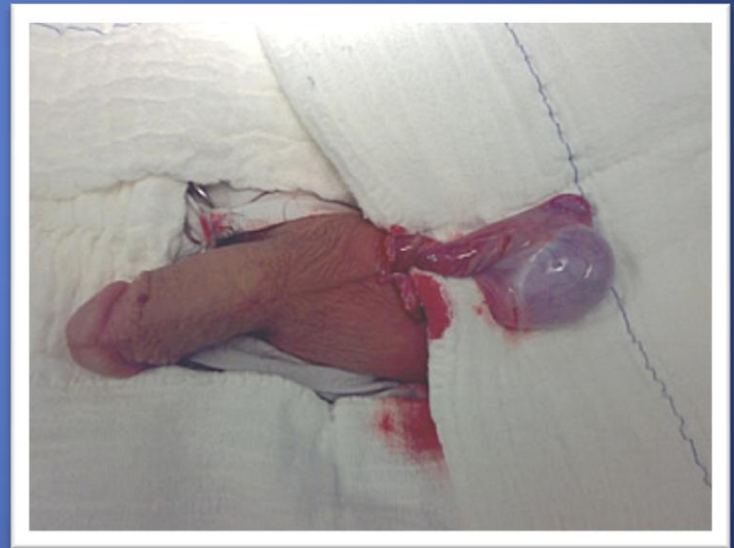
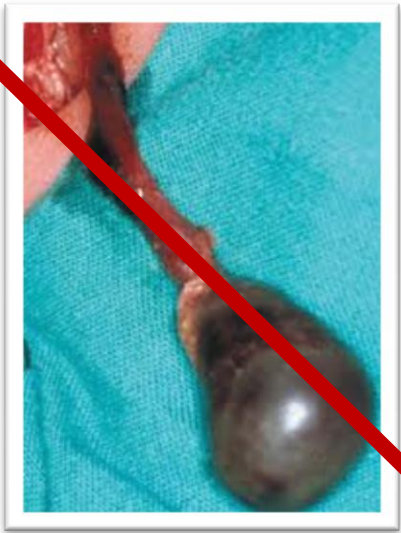
Torção de Apêndice Testicular

Afecções agudas de bolsa escrotal

A exploração cirúrgica da bolsa escrotal está indicada em caráter de emergência sempre que não for possível excluir a torção testicular como causa de escroto agudo

Torção Testicular



Torção Testicular

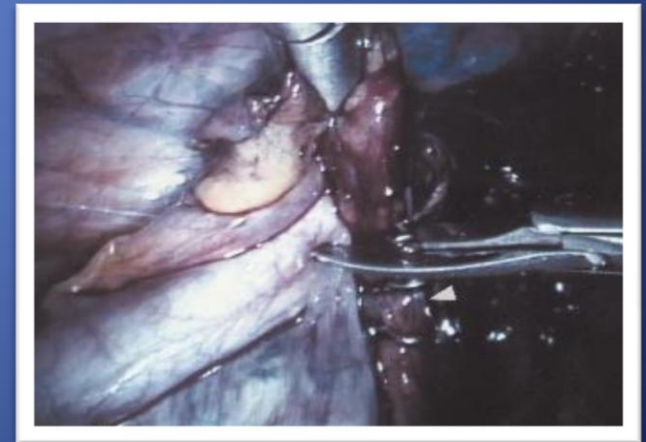Casos especiais

- Torção de testículo criptorquídico
- Torção de testículo abdominal
- Dor testicular recorrente

Torção Testicular

Casos especiais

- Torção de testículo criptorquídico
- Torção de testículo abdominal
- Dor testicular recorrente





Obrigado

